Aus der Universitäts-Frauenklinik zu Marburg
(Direktor: Geh. Medizinalrat Prof. Dr. E. Kehrer.)

Ueber Nabelinfektion beim Neugeborenen.

Inaugural-Dissertation

zur

Erlangung der Doktorwürde

in der

Medizin, Chirurgie und Geburtshilfe

einer

Hohen Medizinischen Fakultät

der Philipps-Universität zu Marburg

vorgelegt von

Hans v. Behring
aus Marburg.

MARBURG
Buchdruckerei von JOH. HAMEL
1928

Angenommen von der medizinischen Fakultät Marburg

am 4. April 1928.

Gedruckt mit Genehmigung der Fakultät.

Referent: Geh. Med. Rat Prof. Dr. E. Kehrer.

Erkrankungen der Neugeborenen durch Eitererreger; Streptokokken, Staphylokokken, Colibazillen, Friedländer-Bazillen sind heutzutage selten, zumal in einer modernen Frauenklinik, deren aseptische und antiseptische Einrichtungen auf einwandfreier Höhe stehen. In früherer Zeit, als man die Nabelpflege noch nicht in der exakten Weise durchführte wie heutzutage, waren sie dagegen häufig; und den alten Berichten nach müssen sie in der Zeit vor der Bekämpfung des Puerperalfiebers durch Semmelweis, die nun 80 Jahre zurückliegt, entsprechend der damaligen weiten Verbreitung des Puerperalfiebers sogar außerordentlich häufig gewesen sein, was an sich schon auf eine Uebertragung der Eitererreger durch Unsauberkeit bei und nach der Geburt hinweist. Noch vor 25 Jahren hat Runge erklärt, sowohl jede septische Erkrankung der Mutter als auch jede äußere Wundinfektion bei Neugeborenen bedeute einen Verstoß gegen die Anti- und Asepsis. Diesem Satz, so schroff er klingen mag, kann eine gewisse Berechtigung nicht abgesprochen werden. Er hatte zur praktischen Folge, daß der Nabelpflege besondere Achtsamkeit zugewendet und dadurch die Morbiditäts- und Mortalitätsziffer einer Infektion vom Nabel aus erheblich herabgesetzt wurde. In der allgemeinen Praxis sind Nabelinfektionen lange nicht so selten wie in der Klinik. So manche von ihnen entgeht der Beobachtung und der Anzeigepflicht, weil sie nicht erkannt wird; denn der Nabel des Säuglings kann abgeheilt und dadurch nicht infektionsverdächtig sein, während sich in der Tiefe der vorderen Bauchwand eine tötliche Phlegmone, in der Bauchhöhle eine Peritonitis, in der Leber multiple Abszesse, im Blut und inneren Organen eine Dissemination und Generalisation von Bakterien ausbreitet und das Kind an Sepsis

zu Grunde geht, welche vielleicht als Lebensschwäche, Gelbsucht oder dergl. aufgefaßt wird.

An sich wäre freilich verständlich, daß vom Nabel aus Infektionen leicht stattfinden können. Denn der Nabelschnurrest bildet, wenn er nicht ganz trocken gehalten und die Grenze zwischen der einstigen Amnionscheide und dem Hautnabel nicht Tag für Tag sorgfältig kontrolliert wird, ein feuchtwarmes Gebiet, das teils durch die Bedeckung dieses Grenzsaumes durch den Nabelstrangrest und den Hautnabel, teils durch das Anlegen des Nabelverbandes an der Verdunstung gehindert wird und dadurch eine Art Brutschrank für Bakterien darstellt. Die Bildung eines Demarkationswalles aus Leukocyten und eine Eiterung an der Stelle, an der die Haut in den Nabelstrangrest übergeht, ist ein physiologisches Ereignis. Aber die Grenze zwischen dem Physiologischen und Pathologischen ist hier verwischt. Denn an dieser Stelle ist von zahlreichen Untersuchern, unter denen ich Cholmogoroff, Glasko, Basch, Adaer und Bihler und besonders Bonhoff, Ahlfeld und O. Küstner nenne, ein reichlicher Bakteriengehalt gefunden worden. Die Genannten haben in ausgedehnten Versuchsreihen gezeigt, daß auch bei sorgfältigster Nabelpflege schon einige Stunden nach der Geburt am Nabelstrangrest sich reichlich Keime nachweisen lassen, auch solche pathogener Art wie Staphylokokken und Streptokokken. So fand man bis zum 3. Tag nach der Geburt am Strangrest:

den Staphylokokkus pyogenus albus in 82 % der Fälle
„ „ „ aureus „ 26 % „ „
das Bacterium coli „ „ 42 % „ „.

O. Küstner hat bei 120 Säuglingen Kulturplatten angelegt und diese nur in 4 Fällen steril gefunden. Bihler hat auf seinen Kulturen unter 50 Säuglingen nur zweimal Keimfreiheit nachweisen können. Man kann also sagen, daß sich nach den in diesem Punkte ziemlich übereinstimmenden Ergebnissen in 95 % der Fälle pathogene Keime, oder wenigstens Keime, die unter gewissen Bedingungen pathogen

werden können, auch wenn sie anfangs ein saprophytäres Dasein fristen, am Nabelstrangrest vorhanden sind. Selten wurden Streptokokken gefunden, so z. B. von Küstner bei 300 Abstrichen nur siebenmal i. e. in 2,3 %.

Die angegebenen Untersuchungen stammen aus einer Zeit, in der es allgemein üblich war, die Nabelschnur auf eine Strecke von ungefähr 6—8 cm am Nabel zu belassen, anders ausgedrückt, sie auf diese Entfernung hin vom Nabel zu unterbinden. Die Bakterienbefunde würden sich gewiß in wesentlich niedrigeren Zahlen halten, wenn diejenige Nabelschnurversorgung allgemein üblich und auch den Hebammen in ihren Lehrbüchern zur Pflicht gemacht wäre, bei welcher die Abnabelung haarscharf an der Grenze zwischen Hautnabel und Nabelschnur stattfindet. Diese Methode wird in der Marburger Frauenklinik streng durchgeführt, wie sie denn auch früher von E. Kehrer in der Dresdener Frauenklinik angewendet worden ist. Es wird dabei ein ziemlich dicker Seidenfaden an der eben erwähnten Stelle angelegt, die Nabelschnur durch Ausdrücken des Blutes aus ihren 3 Gefäßen möglichst trocken gemacht und dann mit sterilem Dermatol bepudert. Der Nabelschnurrest wird dann täglich einmal vom Abteilungsarzt kontrolliert, wobei darauf geachtet wird, daß die zirkuläre Furche zwischen Haut und Nabelstrangrest dauernd trocken bleibt. Gelingt das, so fällt der Nabelstrangrest am 3.—4. Tag bereits ab, worauf in weiteren 1—2 Tagen die Nabelwunde überhäutet ist. Der springende Punkt in der Nabelbehandlung ist also die Sorge für eine einwandfreie Mumifikation des Nabelstrangrestes. In ihr ist der beste Schutz gegen eine Infektion mit pyogenen Erregern gegeben. Gleichwohl kann aber auch bei dieser Methode einmal eine Infektion zustandekommen. Dazu wäre nur nötig, daß einmal eine nicht geübte und unerfahrene Pflegerin oder Hebamme den Nabel behandelt oder daß Darminhalt der Gebärenden oder des Kindes selbst gleich nach der Entbindung auf die Nabelwunde gelangt und die Widerstandskraft des Kindes, besonders bei einem

Frühgeborenen oder kranken Kind gering ist. Die eine oder die andere dieser beiden Entstehungsmöglichkeiten müssen wir annehmen in einem Fall von tödlich verlaufener Nabelinfektion, über den nachher zu berichten sein wird.

Die Wege, die die Eitererreger vom Nabel aus im Körper des Kindes nehmen, sind verschieden: Im einen Fall stellt sich eine Entzündung der V. umbilicalis ein; die Phlebitis schreitet in der Richtung zur Leber fort und pflegt mit einer Periphlebitis suppurativa verbunden zu sein; starker, an Intensität zunehmender Ikterus und peritonitische Erscheinungen werden beobachtet, und beim Tode des Kindes, der vielleicht in der 2. oder 3. Woche nach der Geburt eintritt, werden multiple Leberabszesse ohne oder mit einer Peritonitis gefunden. Dabei kann es sein, daß der Nabel selbst längst zur Abheilung gekommen ist, wie z. B. in einem von White (1923) beobachteten, ungefähr in der eben skizzierten Weise verlaufenen Fall.

Andere Male schreiten die Keime auf dem Wege der beiden Aa. umbilicales fort und gelangen in die Aa. hypogastricae des Kindes. Diese Arteriitis pflegt mit einer Periarteriitis d. h. einer Entzündung der Lymphgefäße der Adventitia und des perivasculären Bindegewebes verbunden zu sein. Die Lymphangitis pflegt zu einer Eiterung im Cavum praeperitoneale Retzii zu führen und sich entsprechend der topographischen Ausdehnung desselben nach unten bis zu den horizontalen Schambeinästen auszubreiten. Auch kann von einem derart entstandenen praeperitonealen Eiterherd aus das Peritoneum in Mitleidenschaft gezogen werden, also eine eitrige Peritonitis entstehen. Wir werden sehen, daß diese Genese für den nachher zu beschreibenden Fall zutrifft.

Bevor ich auf ihn näher eingehe, muß ich der Vollständigkeit wegen noch 4 nur unter besonderen, sehr seltenen Bedingungen vorkommende Formen der Nabelinfektion erwähnen: zwei, welche mit einer Ulcusbildung einhergehen: das Diphtherieulcus und das Syphilis-

ulcus des Nabels und zwei: den Nabeltetanus und die „Friedländer-Sepsis", welche am Nabel selbst keine Veränderungen hervorrufen müssen.

Eine Geschwürsbildung, lediglich durch den Diphtheriebazillus hervorgerufen, hat zuerst Epstein (1886) beschrieben. Beobachtungen von Wassenstein, Gertler, Toch, Snell und vor allem Göppert und seiner Schüler sind gefolgt und haben gezeigt, daß hin und wieder auch eine echte Diphtherie des Nabels durch den Löffler'schen Diphtheriebazillus entstehen kann. Es ist verständlich, daß diese Infektion viel weniger in Frauenkliniken als in der allgemeinen Praxis beobachtet wird, wo bei engen häuslichen Verhältnissen die Berührung eines diphtheriekranken Kindes mit einem Säugling, sei es direkt, sei es indirekt, leicht möglich ist. Die Folge der Göppert'schen Beobachtungen war, daß er forderte, bei jedem belegten Nabelgeschwür und bei jeder Gangrän des Nabels an die Möglichkeit einer diphtherischen Infektion zu denken und unverzüglich eine entsprechende Untersuchung einzuleiten.

Das syphilitische Nabelulcus ist in Deutschland so selten beobachtet worden, daß die Lehr- und Handbücher der Pädiatrie und Gynäkologie dasselbe nicht erwähnen und Finkelstein so weit geht die Existenz einer solchen Ulzeration zu bestreiten. Doch hat, wie v. Reuß in seinem Buch „Die Krankheiten des Neugeborenen" angibt, der Franzose Hutinel eine solche Ulzeration einwandfrei beobachtet und in seinem Lehrbuch „Les maladies des enfants" darüber geschrieben:

„Die Nabelulcera sind sehr wichtig und wir haben sie zu verschiedenen Malen eingehend studiert. In der Tat kann das Nabelulcus das erste und während langer Zeit das einzige Zeichen der Lues sein. Man beobachtet, wie bei einem Neugeborenen am 8. bis 10. Tag, fast sofort nach dem Abfall der Nabelschnur, der Nabel anschwillt. Es bildet sich eine Entzündung von fast regelmäßiger, runder Angrenzung, von frischroter bis weinroter Farbe, deren Umfang 2,3 oder 4 cm beträgt. Diese Nabelschwellung hat ein frisch entzündliches Aussehen und auf ihrer Höhe erscheint die Haut gerunzelt und läßt manchmal Abschuppung erkennen. In solchen Fällen kann man an Erysipel,

an eine Phlegmone, an eine Infektion der Nabelvene oder des Peritoneums denken, aber man beobachtet die hierfür bekannten Symptome nicht. In der Folge beginnt die Mitte der Schwellung zu ulzerieren. Es bildet sich ganz allmählich an Stelle der Nabelnarbe eine tiefe Aushöhlung von grauer Farbe. Das Geschwür ist blutleer, schmerzlos, wie der Wall, der es umgibt. Zuerst breitet es sich langsam aus und erlangt eine Ausdehnung von 1—1,5 cm oder mehr. Nach 12—14 Tagen beginnt sich die Haut zusammenzuziehen, die Schwellung wird geringer, die Haut blaßt ab, aber es bleibt eine Fistel zurück, in die die Sonde tief eindringen kann. Die Fistel ist sehr hartnäckig und widersteht lange den therapeutischen Maßnahmen. Darüber wäre man erstaunt, wenn nicht während der Dauer der lokalen Läsion andere Zeichen der Syphilis auftreten würden, wie Coryza, Papeln, Fissuren an den Lippen."

Auch andere französische Autoren haben das Krankheitsbild des Ulcus syphiliticum umbilici bei Kindern der allerersten Lebenszeit, die mit Lues congenita zur Welt gekommen waren, beschrieben, so Merklen und Bertherau. Von deutschen Autoren habe ich nur Arbeiten von Guggenheim aus der Klinik L. F. Meyer-Berlin (1922) und von Krani aus der Univ.-Kinderklinik Gießen (1924) gefunden. Der Erstere hat auch ein lehrreiches Farbenbild eines syphilitischen Nabelulcus gebracht; von Letzterem ist die auffallende Aehnlichkeit desselben mit Hautdiphtherie hervorgehoben worden. Bei dem Rückgang der Syphilis in der heutigen Zeit wird man eine luetische Nabelulzeration künftig wohl noch seltener beobachten als früher. Daß sie aber möglich ist, könnte man, auch wenn alle eben erwähnten einwandfreien Beobachtungen der Literatur nicht vorliegen würden, aus einem Falle schließen, der vor einigen Jahren in der Marburger Frauenklinik zur Beobachtung kam: Hier war am Kopfe eines Neugeborenen ein Ulcus vorhanden, das zunächst als kongenitaler amniogener Defekt aufgefaßt wurde, bis in der Kinderklinik die eigenartige Beschaffenheit des Geschwürs zur Untersuchung auf Spirochäten führte und diese ein positives Ergebnis hatte.

Eine andere Einwirkung auf die Umbilicalgegend als der Erreger der Diphtherie und Syphilis hat der Tetanusbazillus. Der „Nabeltetanus" ist auch in Kliniken beobachtet

worden, in denen Umbauten stattgefunden hatten, sodaß Grund zur Annahme vorlag, daß Erde, welche ja die Bazillen vorwiegend enthält, die Infektionsquelle gebildet hatte. Auf das Bild des Tetanus soll hier nicht eingegangen werden. Doch sei gesagt, daß Beumler (1888), Baginsky-Kitasato (1891), Zeißler und Kächell (1921) den Tetanusbazillus in Reinkultur gezüchtet haben. Daß er trotz einer gewissen Häufigkeit des Tetanus beim Neugeborenen in eitrigen Nabelwunden so selten gefunden worden ist, steht mit der Spärlichkeit und Sauerstoffempfindlichkeit der Keime in Zusammenhang, die sich aus diesen Gründen nur in der Tiefe des Gewebes entwickeln können und beim bloßen Abimpfen eines Eiterbelags meist nicht gefunden werden. Beumler und Zeißler und Käckell haben daher verlangt, daß bei Verdacht auf Tetanus der Nabel mit seiner nächsten Umgebung bis auf die Bauchfaszie ausgeschnitten, das exzidierte Gewebsstück in besonderer Weise präpariert und einem anaeroben Züchtungsverfahren unterworfen werde, sofern nicht eine größere Blutmenge zur Untersuchung auf Tetanusbazillen zur Verfügung stehe.

Endlich ist die Friedländer-Sepsis bei Nabelinfektionen von v. Dungern (1893) und Conradi (1918) beschrieben worden. Conradi hat in einem Fall bei einem 40 cm langen kongenital syphilitischen Kind schwere Nebennierenblutungen gesehen.

Ich gehe nun über zu dem Fall, den ich im August 1926 an der Marburger Frauenklinik mit zu beobachten Gelegenheit hatte:

Am 10. 9. 1926 wurde wegen Plazenta praevia bei einer 40 Jahre alten Frau die Sectio caesarea ausgeführt. Das Geburtsgewicht des frühgeborenen Kindes betrug 1880 g, seine Länge 45 cm. Es wurde nach der üblichen Nabelversorgung sofort in eine Credé'sche Wärmewanne gebracht. Wenige Stunden später sah es zyanotisch aus, die Atmung war unregelmäßig und oberflächlich, an den unteren Extremitäten hatte sich ein mäßiges Sklerödem ausgebildet.

Durch Injektion von Lobelin wurde die Atem- und Herztätigkeit in Gang gebracht.

Am 2. Tag nach der Geburt zeigte sich die Körpertemperatur etwas erhöht. Der Saugreflex war mangelhaft. Das Kind machte einen kranken Eindruck, aber es nahm die mit der Pipette gereichte Ammenmilch. Die linke große Schamlippe war von einer auffallend starken Schwellung eingenommen. Die bedeckende Haut war hochrot und glänzend. Die Konsistenz der Labie war teigig-elastisch. Aus der Vagina kam eine schleimig-eitrige Flüssigkeit, die keine Gonokokken, sondern nur Kokken enthielt.

Bereits am 3. Tag fiel der Nabelstrangrest ab. Die kleine Nabelwunde hatte ein vollkommen reizloses Aussehen. Sie wurde mit Jodtinktur betupft. Bei dreistündlicher Ernährung behielt das Kind die Nahrung bei sich. Der Temperaturanstieg betrug am Abend 39,7.

4. Tag: Früh 36,3. Das Oedem der linken großen Labie war stärker geworden. Auch an der rechten Vulvaseite war nun ein geringes Oedem aufgetreten. (Abbildung) Die Nabelwunde sah nach wie vor reizlos aus. Abendtemperatur 39,6.

5. Tag: Genügende Nahrungsaufnahme des Kindes. Leib weich. Kein Durchfall. An den Streckseiten der Ober- und Unterschenkel waren beiderseits stecknadelkopfgroße Hautblutungen entstanden, die auf Sepsis bezogen wurden.

6. Tag: Fortbestand der septischen Temperaturkurve. Kleine Hautblutungen über den ganzen Körper verteilt. Leib trommelförmig aufgetrieben. Venöse Stauungen im Bereich der vorderen Bauchwand deutlich zu beobachten. Es bestand inspiratorisches und exspiratorisches Keuchen. Die Arme und Beine zeigten spastische Kontrakturen. In der Nacht vom 6. zum 7. Tag trat unter Kollapserscheinungen der Exitus letalis ein.

Die klinische Diagnose lautete: Nabelinfektion mit Peritonitis. Erstere war bereits am 2. Tag p. p. aus dem Oedem der Labien diagnostiziert worden.

Bei der Sektion fand sich eine diffuse eitrige Bauchfellentzündung. Die Kulturen und histologisch-bakteriologischen Untersuchungen ergaben einwandfrei und lediglich Colibazillen als vermutliche Erreger.

Sektionsbericht:

Leiche einer 45 cm langen, 1880 g schweren Neugeborenen mit starken Oedemen der großen Labien, vor allen Dingen der linken. Nach Eröffnung der Bauchhöhle fand sich in ihr reichlich dünnflüssiger, übelriechender Eiter. Darmschlingen und Peritoneum parietale waren mit eitrig-fibrinösen Auflagerungen bedeckt. Die beiden Nabelarterien waren deutlich sichtbar, vor allem die linke war strangartig verdickt. Auch die Nabelvene fiel durch ihre Starrheit auf. Eine genauere makroskopische Untersuchung der Nabelgefäße unterblieb, weil sie für die histologische Untersuchung intakt bleiben sollten. Abimpfung des Eiters aus dem kleinen Becken, vom Peritoneum parietale in der Nähe der Nabelarterien, von einer Stelle unterhalb des absteigenden Colons, von der Leber und von der Milz. Die Milz war 5 : 4 : 2 cm groß, weich-septisch. Die Organe wiesen außer den eitrigen Auflagerungen makroskopisch keine Veränderungen auf. Mißbildungen waren weder in der Bauch- noch in der Brusthöhle vorhanden. Auch aus dem Herzbeutel und dem Herzinneren wurde abgeimpft. Zum Zwecke der mikroskopischen Untersuchung wurde die vordere Bauchwand von einer 2 cm oberhalb des Nabels gelegenen Stelle aus einschließlich des Beckens ohne weitere makroskopische Präparation in Formalin fixiert.

Die bakterioskopische Untersuchung des Impfmaterials ergab durchweg gramnegative plumpe Stäbchen und sehr reichlich Leukocyten. Die Stäbchen mußten als Colistäbchen angesprochen werden. Von jeder Abimpfung wurde eine Bouillonkultur und eine Blut-Agarkultur angelegt. Die Kulturen auf der Blutplatte zeigten einen schmalen haemolytischen Hof. Auch sie bestanden bakterioskopisch aus gramnegativen plumpen Stäbchen. Sonstige Bakterien konnten kulturell nicht gefunden werden.

Nach diesen Untersuchungen wurde die Diagnose auf eine Colisepsis des Neugeborenen gestellt. Die Infektion mußte vom Nabel ausgegangen sein.

Der histologischen Untersuchung war nun die Aufgabe gestellt, den Gang der Infektion aufzuklären. Das gesamte, in Formalin fixierte Material der Bauchwand wurde in 8 Blöcke zerlegt; die einzelnen Teile wurden in Paraffin eingebettet, in Stufenserien geschnitten und untersucht. An Färbemethoden wurden angewendet: Haematoxylin-Eosin, van Gieson, Methylenblaufärbung und Weigert'sche Bakterienfärbung.

Der erste Block entstammt der Gegend oberhalb des Nabels. Hier findet man die wohlausgebildete Nabelvene von einem Blutthrombus ausgefüllt, der der Wand zum Teil fest anhaftet. Rote Blutkörperchen sind in Massen zu Grunde gegangen, wie aus dem Befund reichlichen Eisenpigments zu schließen ist. Weder im Thrombus, noch in der Venenwand, noch in deren Umgebung finden sich irgend welche histologischen Anzeichen für eine Entzündung, vor allem sind keine Rundzelleninfiltrationen und keine Bakterien vorhanden. Nähert man sich mehr der Bauchhaut, so findet man im Unterhautfettgewebe Lymphspalten, in denen sich Leukocyten befinden. Die mit Bakterienfärbung, vorzugsweise Methylenblau, behandelten Präparate lassen in diesen Spalten massenhaft plumpe Stäbchen, sowie auch Kokken und Diplokokken erkennen, welch letztere teilweise in Kettenform zusammenliegen. Die kleinen Stäbchen erweisen sich als gramnegativ, die Kokken, die an der Zahl gegenüber den Stäbchen zurücktreten als grampositiv.

In dem 2. Block nach dem Nabel zu findet man in der Vene den Thrombus, in ihrer Umgebung keinerlei nennenswerte entzündliche Veränderungen. Aber auch hier sind im Unterhautbindegewebe Rundzellenanhäufungen zu finden. Die Bauchmuskulatur ist frei von Rundzelleninfiltraten. An manchen Stellen liegt auf der freien Fläche des Peritoneum parietale eine schlecht färbbare fibrinöse

Masse, unter der das Bauchfellepithel nicht mehr zu erkennen ist. Bakterienfärbungen zeigen in der Venenwand und in den Saftspalten der Umgebung Bakterienhaufen, die mit Oelimmersion Stäbchen und Diplokokken erkennen lassen. Nach der Weigert'schen Bakterienfärbung ist die Mischinfektion gut darstellbar.

Auf dem Block 3 sieht man in der Nabelvene eine beginnende Organisation des Thrombus und Rundzellenhaufen in ihrer Umgebung. Die Bauchdeckenmuskulatur weicht hier bereits mehr und mehr zurück, da die Schnitte sich der Nabelgegend nähern. Während in der Umgebung der Nabelvene bisher die entzündlichen Veränderungen nicht sehr stark ausgeprägt waren, sieht man nun direkt am Nabel, daß nach der Körperoberfläche zu das ganze Gewebe nekrotisch und dicht mit Leukocyten durchsetzt ist. Noch einige Schnitte weiter gleicht diese Partie fast einer Abszeßhöhle. Die Venenwand ist jetzt in den Zerfallsprozeß mit einbezogen. Der Befund des Uebergreifens der Entzündung auf die Wand der Nabelvene in Höhe des Nabels erklärt, warum eine Verschleppung auf dem Blutweg nicht mehr geschehen konnte; denn das Lumen der Nabelvene war durch den Thrombus vollständig verschlossen. Die entzündlichen Veränderungen gehen so weit, daß selbst die Epidermis der äußeren Haut in der Nabelgegend abgehoben und schlecht färbbar ist, was man nach dem makroskopischen Bild kaum hätte erwarten können. Eine Bakterienfärbung gibt auch hier in der Haut wieder ein eindeutiges Bild der Mischinfektion.

Mit Block Nr. 4 haben wir das Gebiet der Nabelvene verlassen und kommen zur vorderen Bauchwand unterhalb des Umbilicus. Hier befindet sich ein Abszeß mit nekrotisch zerfallenen Gewebsmassen, massenhaft Leukocyten und Bakterienhaufen, in welchem 2 Lumina von einer hyalinen Gewebshülle eingeschlossen sind. Im weiteren Verlauf dieser Serie nehmen die zerfallenen Partien immer mehr und mehr ab. Die Nabelarterien weichen allmählich auseinander, die rechte ist von einem Blutthrombus ausge-

füllt, die linke fast vollkommen obliteriert. Dann ändert sich das Bild immer mehr, insofern als die ausgesprochenen Entzündungserscheinungen nur noch die linke Nabelarterie umgeben. Konnten wir also in der Gegend des Nabels von einer Arteriitis und Periarteriitis beider Nabelarterien sprechen, so haben wir es etwa 150 Stufenschnitte = 2 cm tiefer nur noch mit einer ausgesprochenen Periarteriitis der linken A. umbilicalis zu tun. Im übrigen ist das Gewebe der vorderen Bauchwand aufgelockert, ödematös durchtränkt, und in den Saftspalten finden sich, besonders im Unterhautfettgewebe, in der Umgebung der linken A. umbilicalis und auf dem Peritoneum massenhaft gramnegative Stäbchen und grampositive Kokken, die aber nicht mehr das Bild beherrschen.

Der nun folgende 5. Block reicht bis zum oberen Rand der Symphyse. Die Wand der linken Nabelarterie ist hyalin entartet und von Leukocyten durchsetzt; ihr Lumen ist ausgefüllt mit Leukocyten. Innerhalb der rechten A. umbilicalis und in ihrer Umgebung bemerkt man kaum nennenswerte Veränderungen. Nur in den kleinsten Blutgefäßen und in den Lymphspalten des ausgedehnt ödematösen Gewebes finden sich entzündliche Infiltrationen. An Bakterien konnten nur noch gramnegative Stäbchen gefunden werden.

Der Block 6 umfaßt die Vulva. Schnitte, die oberhalb der Klitoris gelegen sind, zeigen eine außerordentlich starke Auflockerung des Gewebes infolge ödematöser Durchtränkung. Reichliche Rundzelleninfiltrationen sieht man um die Lymphspalten herum im ganzen Bereich der Vulva, und überall in ihnen findet man gramnegative Stäbchen.

In Block 7, der ungefähr der Klitoris entspricht, und den Rand der Symphyse noch einbezieht, sind die Rundzelleninfiltrationen besonders im Bereich der Schwellkörper vorhanden.

Der letzte Block Nr. 8 läßt sehr schön den normalen Aufbau der Klitoris in dem stark aufgelockerten Gewebe erkennen. Reichliche Infiltrationen setzen sich auf dem Wege

der Lymphspalten fort. Die venösen Gefäße sind erweitert und strotzend mit Blut gefüllt. Bakteriologisch sind auch hier wieder, wie überall da, wo die Infiltrationen sich finden, die plumpen, gramnegativen Stäbchen zu beobachten, die als Bacterium coli aufgefaßt wurden.

Epikrise:

Der Fall ist von Bedeutung, weil er bestätigt, daß eine vom Nabel ausgehende Infektion meist unter dem Bild einer Periarteriitis umbilicalis verläuft, daß sich also die Erreger nicht in den Arterien selbst, sondern in den perivaskulären Lymphbahnen ausbreiten. Besonderes Interesse dürfte die Beobachtung auch wegen des Vulvaödems verdienen, in dem bereits beim Leben des Kindes, schon am 2. Tag nach der Geburt, ein Frühsymptom der Nabelinfektion mit Sicherheit erkannt wurde. Dieses Vulvaoedem kann nur dadurch zustandegekommen sein, daß vom Nabel aus die Bakterien sich symphysenwärts in den Lymphbahnen verbreiteten und einen thrombotischen Verschluß derselben herbeiführten. Die Verstopfung der Lymphgefäße hat dann retrograd zur Lymphstauung im Vulvagebiet geführt. Aus Untersuchungen über das Lymphgefäßsystem der Vulva und der vorderen Bauchwand, welche von B a r t h e l s , B r u h n s und mehreren französischen Autoren angestellt worden sind, hat sich ergeben, daß vom Nabel aus die Lymphe nach radiären Richtungen hin abfließt und ein Teil der Lymphgefäße zur Symphysen-, ein anderer zur Leistengegend sich begibt. Auch vor der Symphyse sind Lymphdrüsen, die sog. Lgl. pubicae, nachgewiesen worden, wenn freilich auch nicht als ganz konstanter anatomischer Befund.

Was nun die Bakterienbefunde anbetrifft, so hat sich aus den bakterioskopischen und kulturellen Untersuchungen ergeben, daß die schwere septische Infektion auf das Vorhandensein von haemolytischen Colibazillen zurückzuführen ist. Die mikroskopische Untersuchung aber fand neben den gramnegativen Stäbchen auch gram-

positive Diplo- und Streptokokken, besonders in der äußeren Umgebung des Nabels. Im Verlaufe der Nabelarterien aber zeigte sich, daß die gram-positiven Bakterien das Bild bald nicht mehr beherrschten und allmählich vollkommen verschwanden, sodaß in den untersten Teilen der Bauchwand und der Vulva nur noch Stäbchen (gramnegative) nachgewiesen werden konnten. Es muß wohl angenommen werden, daß die ursprüngliche Infektion eine solche mit Colibazillen gewesen ist, und daß erst sekundär eine Mischinfektion hinzugetreten war, zumal die bakterioskopischen und bakteriologischen Untersuchungen nur Colibazillen zur Darstellung bringen konnten.

Das Vulvaödem als Frühsymptom einer Nabelinfektion scheint mir in diagnostischer Hinsicht bedeutungsvoll. Es ist in der Literatur darauf noch nicht hingewiesen. Es liegt nahe, in künftigen Fällen zu versuchen den Eiterherd durch eine ausgiebige, vielleicht circuläre oder unterhalb des Nabels quer angelegte Incision zugängig zu machen. Doch müßte das so früh wie möglich und jedenfalls zu einem Zeitpunkt geschehen, in dem das Peritoneum noch nicht in die Entzündungszone eingezogen ist.

Am Ende meiner Arbeit ist es mir eine angenehme Pflicht, Herrn Geh. Med. Rat Prof. Dr. E. Kehrer zu danken für die Ueberlassung des Themas, sowie für seine Unterstützung bei der Anfertigung derselben. Außerdem möchte ich meinen Dank aussprechen Herrn Privatdozent Dr. H. O. Neumann für seine liebenswürdige Hilfe bei der Herstellung der mikroskopischen Präparate.

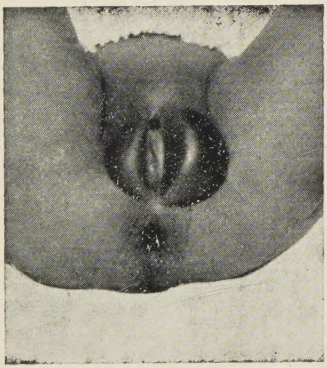

Oedem der Vulva bei dem neugeborenen Kind.

Das Oedem erstreckt sich im wesentlichen auf die große Schamlippe der linken Seite, auf welcher sich die Lymphangitis in der Umgebung der Nabelarterie befindet.

Literatur.

Adair, F. L.: Referat, Zentr. Bl. f. Gynäkologie, 1913, S. 1827.

Ahlfeld, F.: Abnabelung, Nabelverband und Behandlung des Nabelschnurrestes, Deutsche Med. Wochenschr. 1908, Nr. 6.

Ahlfeld u. Bonhoff: Zentralbl. f. Bakteriologie, 1910.

Bihler, Karl: Zentralbl. f. Gynäkologie, 1910, Bd. 35.

Esch, Paul: Ueber diagnostische und therapeutische Irrtümer beim Neugeborenen.

Finkelstein: Säuglingskrankheiten.

Ibrahim: Die Krankheiten des Neugeborenen.

Kehrer, E.: Gynäkologische Gesellschaft zu Dresden, Sitzung v. 7. I. 1918 (Referat).

Kehrer, E.: v. Winckels Handbuch, letzte Aufl.

Küstner: Zeitschr. f. Geburtshilfe und Gynäkologie, Bd. 84.

Martin: Die Versorgung des Nabels, Berliner Klin. Wochenschrift, 1900, Nr. 8.

Moro: Untersuchungen des kindlichen Serums, Jahrb. d. Kinderheilkunde.

Porak et Durante: Des infections ombilicales, 1901.

Runge, W.: Die Nabelerkrankungen des Neugeborenen, Berliner Klin. Wochenschr. 1909, S. 1122.

Seitz, L.: in v. Winckels Handbuch der Geburtshilfe.

Zangemeister, W.: Lehrbuch der Geburtshilfe.

Lebenslauf.

Ich, Hans Adolf von Behring, Sohn des verst. Wirkl. Geheimen Rates Emil von Behring und seiner Ehefrau Else, geb. Spinola, wurde geboren am 14. 11. 03 zu Marburg. Im Alter von 10 Jahren kam ich nach dreijähriger Vorschulzeit in die Sexta des Gymnasium Philippinum zu Marburg im Jahre 1913. Zu Ostern 1914 bestand ich die Aufnahmeprüfung zur Quinta des Kadettenhauses zu Karlsruhe in Baden. Nach Auflösung der Kadettenkorps im Jahre 1919 kam ich in die Obersekunda des Realgymnasiums zu Marburg. Dortselbst bestand ich zu Ostern 1922 die Reifeprüfung. Im Sommersemester 1922 begann ich mit dem med. Studium, und lag demselben bis zur ärztlichen Vorprüfung im Sommersemester 1924 in Freiburg, Kiel und Marburg ob. Die ersten beiden klinischen Semester studierte ich in München, die übrigen drei in Marburg. Hier bestand ich im Frühjahr 1927 das Staatsexamen. Als Medizinalpraktikant war ich tätig an der Univ.-Frauenklinik in Marburg, an der inneren Abteilung des Städt. Krankenhauses Berlin-Weißensee und an der 2. med. Klinik der Charité.

Meine akademischen Lehrer waren:

E. Fischer, E. Göppert, R. Dittler, Höber, Fr. v. Müller, A. Schwenkenbecher, Ed. Müller, F. Sauerbruch, A. Läwen, W. Zangemeister, E. Kehrer, G. Stertz, E. Kretschmer, K. Stargardt, Grueter, W. Uffenorde, H. Bonhoff, W. Straub, A. Gürber, Borst, M. Versé, E. Freudenberg, H. Hildebrand.